

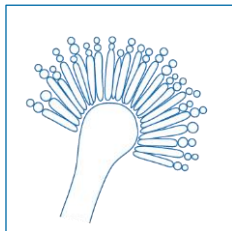
## **EQUAL 2018 sistem bodovanja za aspergilozu: ECMM**

sistem bodovanja zasnovan na smernicama za merenje kvaliteta (**QUALity**) dijagnostike i lečenja invazivne plućne aspergiloze

Cornely OA<sup>1,2</sup>, Köhler P<sup>1,2</sup>, Mellinghoff SC<sup>1,2</sup>, Barac A<sup>3</sup>

<sup>1</sup>Klinika za Internu medicinu, Centar izvrsnosti za medicinsku mikologiju (ECMM), Univerzitet u Kelnu, Nemačka <sup>2</sup>CECAD Grupa za izvrsnost, Univerzitet u Kelnu, Nemačka <sup>3</sup>Klinički centar Srbije Medicinski Fakultet, Univerzitet u Beogradu, Beograd, Srbija

DOI: 10.4126/FRL01-006414505



### Opis

EQUAL sistem bodovanja za aspergilozu ima za cilj da prikaže najvažnije faktore za ispravno lečenje invazivne plućne aspergiloze.

EQUAL sistem bodovanja predstavlja najvažnije i najsnažnije preporuke iz aktuelnih zvaničnih vodiča za lečenje i dijagnostiku. Ova kartica za bodovanje predstavlja brzu referencu i smernicu za merenje kvaliteta dijagnostike i lečenja gljivičnih bolesti u skladu sa "antifungal stewardship".

Maksimalni rezultat		Prisutan izolat (pozitivan nalaz kulture)	Prisustvo refraktorne bolesti	Positivan nalaz kulture i prisustvo refraktorne bolesti
Dijagnoza	10	12	13	15
Lečenje			5	
Praćenje			7	
Ukupno	22	24	25	27

### Reference

1. Patterson et al. *Clin Infect Dis* 2016; 2. Liss et al. *Mycoses* 2015; 3. Vehreschild et al. *Eur Radiol* 2017; 4. Ullmann et al. *Clin Microbiol Infect* 2018.



**UNIKLINIK  
KÖLN**

European Confederation of Medical Mycology



Center of Excellence in Clinical and Laboratory Mycology and Clinical Studies

## EQUAL sistem bodovanja za aspergilozu 2018

Dijagnoza

Neutropenija >10d ili alloHSCT → aktivna antigljivična profilaksa ili galaktomanan (GM) skrining 2-3x/ nedeljno

3

72-96h perzistentna febrilnost → CT skener

3

Infiltracija pluća → BAL

- GM
- Direktna mikroskopija, uključujući fluorescentna bojenja: *Calcofluor white*, Uvitex 2B ili Blankofor
- Kultura
- PCR (pan, *Aspergillus*, Mucorales)

1

1

1

1

Porast gljive roda *Aspergillus* na kulturi

- Identifikacija do nivoa vrste (*species*)
- Ispitivanje osetljivosti (antimikogram)

1

1

Refraktorna klinička slika → histologija

- Bojenje srebrom
- PAS
- Vidljive hife → molekularna dijagnostika

1

1

1

Lečenje

Prva linija lečenja:

- Isavukonazol ili vorikonazol ili (nakon prethodne antigljivične profilakse) lipozomalni amfotericin B ili kaspofungin
- Vorikonazol bez praćenja terapijske koncentracije leka (ciljni terapijski raspon od 1-5.5mg/L)

5

-1

Praćenje

- CT skener 7. dan
- CT skener 14. dan
- CT skener 21. ili 28. dan

2

3

2