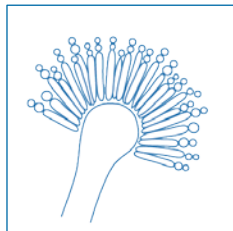


“EQUAL” Aspergilloz Skoru 2018: İnvazif Pulmoner Aspergillozda Klinik Yönetimin Kalitesini Belirlemek Amacıyla Güncel Kılavuzlar Kullanılarak Geliştirilmiş Avrupa Tıbbi Mikoloji Konfederasyonu (“ECMM”) Skoru

Cornely OA^{1,2}, Köhler P^{1,2}, Mellinghoff SC^{1,2}, Arıkan-Akdağlı S³

¹ Department I for Internal Medicine, Excellence Center for Medical Mycology (ECMM), University of Cologne, Germany ² CECAD Cluster of Excellence, University of Cologne, Germany ³ Department of Medical Microbiology, Hacettepe University Faculty of Medicine, Ankara, Turkey

DOI: 10.4126/FRL01-006411826



Açıklama

“EQUAL” Aspergillus Skoru, invazif pulmoner aspergillozun ideal klinik yönetimi için belirlenmiş olan faktörlerin her birinin etki düzeyini saptar ve bu faktörlerin tümünü bir araya getirir. “EQUAL” skorlarında güncel kılavuzlardaki en güçlü öneriler dikkate alınmıştır. Skor kartları, kılavuzlara uyumu belirlemek ve antifungal yönetişimi desteklemek için hızlıca kullanılabilir kaynaklardır.

| Maksimum Skor | Kültür pozitifse | Tedaviye yanıtız (“refrakter”) enfeksiyonsa | Kültür pozitif ve refrakter enfeksiyonsa | |
|---------------|------------------|---|--|----|
| Tanı | 10 | 12 | 13 | 15 |
| Tedavi | | 5 | | |
| İzlem | | 7 | | |
| Toplam | 22 | 24 | 25 | 27 |

Kaynaklar

1. Patterson et al. *Clin Infect Dis* 2016; 2. Liss et al. *Mycoses* 2015; 3. Vehreschild et al. *Eur Radiol* 2017; 4. Ullmann et al. *Clin Microbiol Infect* 2018.



UNIKLINIK
KÖLN



European Confederation of Medical Mycology



Center of Excellence in Clinical and
Laboratory Mycology and Clinical Studies

„EQUAL“ Aspergilloz Skoru 2018

Tanı

>10 gün nötropeni veya allojeneik HSCT* → küf etkili profilaksi veya GM tarama testi 2-3 kez/hafta

3

72-96 saat süren persistan ateş → BT

3

Akciğerde infiltrasyon → BAL

- Galaktomannan

1

- Direk mikroskopi (kalkoflor beyazı, Uviteks 2B veya blankofor gibi floresan boya ile inceleme de dahil olmak üzere)

1

- Kültür

1

- Fungal PZR** (panfungal, Aspergillus, Mucorales)

1

Kültürde Aspergillus üremişse

- Tür düzeyinde tanımlama

1

- Antifungal duyarlılık testi

1

Refrakter olgular → histopatolojik inceleme

- Gümüşleme boyası

1

- PAS

1

- Hif (+) → moleküler tanı yöntemleri

1

Tedavi

İlk tedavi

- İzavukonazol veya vorikonazol veya—daha önce küf profilaksisi verilmişse— lipozomal amfoterisin B veya kaspofungin

5

- Terapötik ilaç Düzeyi İzlemi yapılmaksızın vorikonazol (hedeflenen vadi düzeyi 1-5.5 mg/L)

-1

İzlem

- 7. gün BT

2

- 14. gün BT

3

- 21. veya 28. gün BT

2

*HSCT: Hematopoetik Kök Hücre Nakli

**PZR: Polimeraz Zincir Reaksiyonu