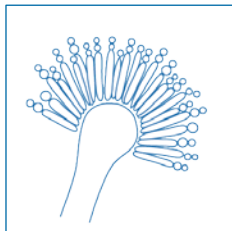


Vlerësimi **EQUAL** i Aspergilozës 2018: Një vlerësim ECMM i marrë nga udhëzuesit aktualë për përcaktimin e cilësisë (**QUALITY**) së menaxhimit të Aspergilozës Pulmonare Invazive Klinike



Cornely OA^{1,2}, Köhler P^{1,2}, Mellinghoff SC^{1,2} Malaj X^{1,2}

¹ Departamenti I i Mjekësisë Interne, Konfederata Europiane e Mikologjisë Mjekësore (ECMM), Universiteti i Këlnit, Gjermani ² CECAD Klasteri i Ekselencës, Universiteti i Këlnit, Gjermani

DOI: 10.4126/FRL01-006414591

Në sfond

Vlerësimi EQUAL i Aspergilozës peshon dhe grumbullon faktorë për një menaxhim ideal të aspergilozës pulmonare invazive. Pikët EQUAL pasqyrojnë rekomandimet më të forta të udhëzuesëve aktualë. Kartat e vlerësimit janë një referencë e shpejtë për verifikimin e përputhshmërisë me udhëzuesit dhe për mbështetjen e administrimit antimikotik.

Pikët maksimale		Kulturë pozitive	Sëmundje refraktare	Kulturë pozitive dhe sëmundje refraktare
Diagnoza	10	12	13	15
Trajtimi			5	
Ndjekja			7	
Totali	22	24	25	27

Referenca

1. Patterson et al. *Clin Infect Dis* 2016; 2. Liss et al. *Mycoses* 2015; 3. Vehreschild et al. *Eur Radiol* 2017; 4. Ullmann et al. *Clin Microbiol Infect* 2018.



UNIKLINIK
KÖLN



European Confederation of Medical Mycology



Center of Excellence in Clinical and Laboratory Mycology and Clinical Studies

Vlerësimi EQUAL i Aspergilozës 2018

Diagnoza

Neutropeni >10 ditë ose alloHCT → profilaksi aktive antimikotike ose matje Galaktomanani 2-3x/javë

3

72-96 orë temperaturë persistente → Skaner

3

Infiltrate pulmonare → Lavazh Bronkoalveolar

- Galaktomanan
- Mikroskopi direkte përfshirë ngjyrosje fluoreshente: Kalkofluor të bardhë, Uvitek 2B, ose Blankofor
- Kulturë
- PCR mikotike (panfungale, *Aspergillus*, *Mucorales*)

1

1

1

1

Rritje e Aspergilit në kulturë

- Identifikim në nivel specieje
- Test ndjeshmërie

1

1

Rastet refraktare → histologji

- Ngjyrosje me argjend
- Ngjyrosje PAS
- Hife të dukshme → diagnozë molekulare

1

1

1

Trajtimi

Linja e parë e trajtimit:

- Isavukonazol ose vorikonazol ose – pas profilaksisë paraprake me antimikotikë – amfotericinë B lipozomale ose kaspofunginë
- Vorikonazol pa monitorim terapeutik të barit TDM (me përqëndrim serik target nga 1-5.5mg/L)

5

-1

Ndjekja

- Skaner ditën e 7-të
- Skaner ditën e 14-të
- Skaner ditën e 21-të ose të 28-të

2

3

2