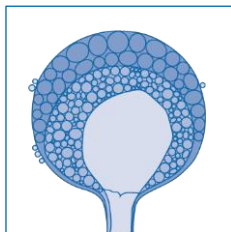


EQUAL Mucormykose Score 2018: ECMM Score auf Basis der aktuellen Leitlinien zur Messung der Behandlungs-QUALität der Mucormykose
Cornely OA^{1,2}, Köhler P^{1,2}, Mellinghoff SC^{1,2}

¹Klinik I für Innere Medizin, Excellence Center for Medical Mycology (ECMM), Universität zu Köln; ²CECAD Cluster of Excellence, Universität zu Köln

DOI: 10.4126/FRL01-006411741



Hintergrund

Der EQUAL Mucormykose Score 2018 gewichtet Faktoren für das ideale Management einer Mucormykose.

EQUAL Scores geben die stärksten Empfehlungen der aktuellen Leitlinien wieder. Sie dienen der Quantifizierung der Leitlinienadhärenz und unterstützen das *Antimicrobial Stewardship* (AMS).

Maximalscore	Isolat vorhanden	Biopsat vorhanden	Isolat und Biopsat vorhanden
Diagnostik	11	13	18
Therapie		8	
Follow-up		6	
Gesamt	25	27	32

Referenzen

1. Cornely et al. *Clin Microbiol Infect* 2014; 2. Tacke et al. *Mycoses* 2014; 4. Koehler et al. *Infect Dis Clin N Am* 2015; 3. Tissot et al. *Haematol* 2017.



**UNIKLINIK
KÖLN**

European Confederation of Medical Mycology



Center of Excellence in Clinical and Laboratory Mycology and Clinical Studies

EQUAL Mucormyose Score 2018

Diagnostik

Neutropenie >10d oder alloSZT → Prophylaxe gegen Schimmelpilze

3

72-96h persistierendes Fieber → Thorax CT

3

Inverses Halo-Zeichen

– CT/MR Staging: Kopf, Hals, Abdomen

2

– BAL

– Mikroskopie, möglichst mit optischem Aufheller

1

– Kultur

1

– Pilz PCR (panfungal, *Aspergillus*, Mucorales)

1

Mikrobiologische Tests negativ → Biopsie

– Gewebekultur

2

– Histopathologie

2

– Molekulargenetische Testung an frischem oder eingebettetem Material

1

Isolat wächst an → Spezies-Identifizierung und Resistenztestung

2

Erstlinien Therapie

Operatives Débridement

2

mit mikroskopisch Pilz-freien Rändern

1

L-AmB ≥ 5 mg/kg/d oder

3

Isavuconazol mit TDM oder Posaconazol mit TDM

2

Kontrolle der Risiko-Faktoren: Neutropenie, Hyperglykämie, Ketoazidose, Kortikosteroidtherapie

2

Follow-up

CT an Tag 7

2

CT an Tag 14

2

Wöchentliches CT bis Besserung

2